

Л.С. Намазова-Баранова, Н.Д. Вашакмадзе, М.А. Бабайкина, Е.Н. Басаргина, Н.В. Журкова, А.К. Геворкян, Л.М. Кузенкова, Т.В. Подклетнова, К.В. Жердев, О.Б. Челпаченко, Т.Д. Дегтярёва

Научный центр здоровья детей, Москва, Российская Федерация

Эффективность современных методов лечения пациентов с мукополисахаридозом I типа

Контактная информация:

Вашакмадзе Нато Джумберовна, кандидат медицинских наук, заведующая отделением восстановительного лечения детей с болезнями сердечно-сосудистой системы НИИ ПП и ВЛ НЦЗД

Адрес: 119991, Москва, Ломоносовский проспект, д. 2, тел.: +7 (499) 134-08-15, e-mail: vashakmadze@nczd.ru

Статья поступила: 08.09.2014 г., принята к печати: 24.11.2014 г.

Мукополисахаридоз (МПС) I типа — наследственное заболевание обмена из группы лизосомных болезней накопления. Дефицит фермента альфа-L-идуронидазы обуславливает несхожие фенотипы болезни и разную тяжесть симптомов. В настоящее время выделяют три фенотипа болезни: синдром Гурлер (мукополисахаридоз IH, тяжелая форма), синдром Шейе (мукополисахаридоз IS, легкая форма), синдром Гурлер–Шейе (мукополисахаридоз I H/S, промежуточная форма). В статье представлены случай синдрома Гурлер с поражением сердца, костно-мышечного аппарата, нервной системы, а также сведения о динамическом наблюдении и лечении ребенка в условиях современного многопрофильного центра. Показано, что в отличие от единственно возможного ранее паллиативного лечения в настоящее время существуют следующие эффективные методы: ферментозаместительная терапия, трансплантация стволовых клеток костного мозга, пуповинной крови или периферийных источников стволовых клеток, ортопедическая коррекция.

Ключевые слова: мукополисахаридоз, трансплантация костного мозга, ферментозаместительная терапия, синдром карпального канала, дилатационная кардиомиопатия.

(Педиатрическая фармакология. 2014; 11 (6): 76–79)

ВВЕДЕНИЕ

Синдром Гурлер — редкое наследственное заболевание с аутосомно-рецессивным типом наследования; относится к группе мукополисахаридозов (болезней накопления), вызванных нарушением обмена гликозаминогликанов в результате генетически обусловленной неполноценности ферментов, участвующих в их расщеплении [1–4]. С накоплением гликозаминогликанов связано прогрессирующее повреждение клеток, что ведет к поражению многих органов и систем, тем самым спо-

собствуя органной недостаточности, умственной отсталости и преждевременной смерти.

Патология характеризуется низкорослостью (задержка роста начинается к концу первого года жизни); дети имеют большой череп, крутой лоб, втянутый корень носа, толстые губы, большой язык, характерное выражение лица (лицо человека, выплевывающего воду). Развиваются костные и суставные аномалии: множественный дизостоз, сгибательные контрактуры и тугоподвижность суставов, грудной и поясничный кифоз,

L.S. Namazova-Baranova, N.D. Vashakmadze, M.A. Babaykina, E.N. Basargina, N.V. Zhurkova, A.K. Gevorkyan, L.M. Kuzenkova, T.V. Podkletnova, K.V. Zherdev, O.B. Chelpachenko, T.D. Degtyareva

Scientific Center of Children's Health, Moscow, Russian Federation

Effectiveness of Modern Methods of Treating Type I Mucopolysaccharidosis Patients

Type I mucopolysaccharidosis (MPS) is a hereditary metabolic disease related to lysosomal storage diseases. Alpha-L-iduronidase enzyme deficiency leads to dissimilar disease phenotypes and varying severity of symptoms. Researchers distinguish between three phenotypes of the disease: Hurler syndrome (mucopolysaccharidosis IH — severe form), Scheie syndrome (mucopolysaccharidosis IS — mild form), Hurler-Scheie syndrome (mucopolysaccharidosis I H/S — moderate form). The article presents a case of Hurler syndrome affecting cardiac, musculoskeletal and nervous systems, as well as data on case follow-up and treatment of a child at a modern multiprofile inpatient hospital. The article demonstrates that unlike the only previously possible palliative treatment, modern methods of treatment, such as enzyme replacement therapy, transplantation of bone marrow stem cells, umbilical cord blood or peripheral sources of stem cells and orthopedic correction, are effective.

Key words: mucopolysaccharidosis, bone marrow transplantation, enzyme replacement therapy, carpal tunnel syndrome, dilated cardiomyopathy.

(Pediatricheskaya farmakologiya — Pediatric pharmacology. 2014; 11 (6): 76–79)

строение кисти по типу «когтистой лапы». Характерны раннее поражение центральной нервной системы и быстрое прогрессирование таких симптомов, как умственная отсталость, компрессия спинного мозга и увеличение внутричерепного давления, нарушение зрения (помутнение роговицы, поражение сетчатки и слепота). Нарушение слуха включает кондуктивный и нейросенсорный компоненты вследствие дисфункции евстахиевой трубы, дизостоза слуховых костей, поражения слухового нерва. Патология со стороны сердечно-сосудистой системы проявляется поражением клапанного аппарата, эндокарда, миокарда, коронарных артерий, аорты, желудочно-кишечного тракта (гепатоспленомегалия, билиарная дисфункция), а также пупочными или паховыми грыжами [1–3].

Длительное время пациентам с мукополисахаридозом (МПС) оказывалась только паллиативная помощь. В 1980 г. впервые успешно была применена трансплантация гемопоэтических стволовых клеток (ТГСК) для лечения МПС у годовалого мальчика, получившего аллогенную ТГСК. В настоящее время показано, что с помощью ТГСК из костного мозга или пуповинной крови можно предотвратить развитие многих клинических проявлений при синдроме Гурлер [5].

Клинический успех ТГСК зависит от возраста пациента на момент проведения операции, состояния сердечно-сосудистой, дыхательной и нервной систем у ребенка, типа донора и способности достичь стабильного приживания трансплантата без развития реакции трансплантат против хозяина [6].

Раннее проведение ТГСК позволяет получить улучшение и/или стабилизацию функции верхних дыхательных путей и легких, слуха, зрения, функции сердца, уменьшение гепатоспленомегалии и увеличение подвижности суставов у пациентов с МПС I типа [5, 7, 8]. При оценке эффектов ТГСК в отношении сердечной патологии в краткосрочной перспективе отмечены уменьшение желудочковой гипертрофии, нормализация конечно-диастолического объема левого желудочка и регрессия поражений аортального и митрального клапана [8, 9]. Однако, даже при наличии успешно проведенной ТГСК в долгосрочной перспективе наблюдается прогрессирующее изменение митрального и аортального клапана — утолщение створок, увеличение степени регургитации и прогрессирование недостаточности или стеноза клапанов.

В течение последнего десятилетия для лечения детей с мукополисахаридозом I типа начали применять ферментозаместительную терапию (ФЗТ) с рекомбинантным человеческим ферментом. Как и в случае с трансплантацией гемопоэтических стволовых клеток, раннее применение ФЗТ — до наступления некоторых необратимых нарушений — позволяет улучшить прогноз заболевания. Положительный эффект от действия ФЗТ может включать в себя повышение подвижности суставов, способности ходить, улучшение легочной и дыхательной функции, уменьшение размеров печени и селезенки, значительное снижение экскреции гликозаминогликанов с мочой [7–11]. На фоне проводимой терапии отмечается положительный эффект в отношении сердечной патологии:

уменьшается гипертрофия левого желудочка, улучшается состояние клапанного аппарата.

Препараты, применяемые при ФЗТ, вводятся внутривенно; они не проникают через гематоэнцефалический барьер, тем самым не вызывают неврологических и когнитивных нарушений. В настоящее время в качестве ФЗТ у детей с мукополисахаридозом I типа (синдромы Гурлер, Гурлер–Шейе, Шейе) применяется ларонидаза (*Laronidase*).

С целью демонстрации клинического эффекта современных методов лечения, начатых в раннем возрасте, представляем историю болезни девочки 6 лет с синдромом Гурлер.

КЛИНИЧЕСКИЙ ПРИМЕР

В 2009 г. в кардиологическое отделение Научного центра здоровья детей поступила девочка в возрасте 3 мес с жалобами на одышку, усиливающуюся при нагрузке, повышенную потливость, цианоз носогубного треугольника.

Из анамнеза известно, ребенок от 1-й желанной беременности, протекавшей с фетоплацентарной недостаточностью и угрозой прерывания. Роды в срок со стимуляцией из-за слабости родовой деятельности. Масса при рождении 3800 г, длина 54 см, оценка по шкале APGAR 8/9 баллов. В родильном доме диагностированы гипоксическая кардиопатия и ограничение движений в тазобедренных суставах. У ребенка отягощенный семейный анамнез по сердечно-сосудистым заболеваниям: у деда по линии матери — ишемическая болезнь сердца, у мамы — пролапс митрального клапана.

В возрасте 7 дней проведена эхокардиография (ЭхоКГ) в Научном центре сердечно-сосудистой хирургии им. А. Н. Бакулева: обнаружены увеличение полости левого желудочка до 20 мм с незначительным снижением его сократительной способности (фракционный индекс, ФИ 58–60%), минимальный стеноз легочной артерии с градиентом давления 12 мм рт. ст. Высказано предположение о постгипоксическом генезе выявленных изменений. Рекомендован контроль ЭхоКГ через 1–2 мес.

В 3 мес проведено контрольное ЭхоКГ-исследование: отмечено нарастание дилатации левого желудочка, недостаточность митрального клапана 2–3-й степени, снижение сократительной способности миокарда полости левого желудочка (ФИ 20%). Рекомендовано обследование и лечение в кардиологическом отделении НЦЗД.

При поступлении в отделение состояние ребенка расценено как тяжелое: кожные покровы бледные с сероватым оттенком, пероральный и периорбитальный цианоз, потливость при нагрузке и во сне; пастозность мягких тканей, одышка до 50 в мин с участием вспомогательной мускулатуры, сердечный горб слева, расширение границ относительной тупости влево до средней аксиллярной линии, тахикардия до 150 уд/мин, приглушение тонов, систолический шум митральной недостаточности; гепатоспленомегалия (печень: +6 см, селезенка: +3 см из-под реберной дуги). Вес 6 кг, рост 63 см. Обращали на себя внимание особенности фенотипа: грубоватые черты лица, широкая переносица, широкий кончик носа, крупные ноздри, длинный и глубокий фильтр носа,

Рис. 1. Деформация позвоночника клинически на первом году жизни

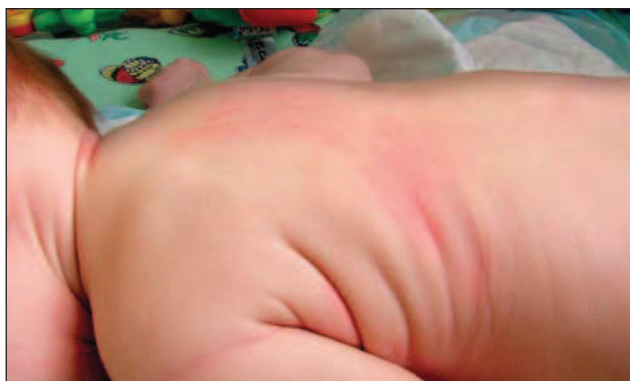

Рис. 2. Рентгенография грудной клетки: отмечаются расширение границ сердца и грубая деформация позвоночника на первом году жизни до начала терапии

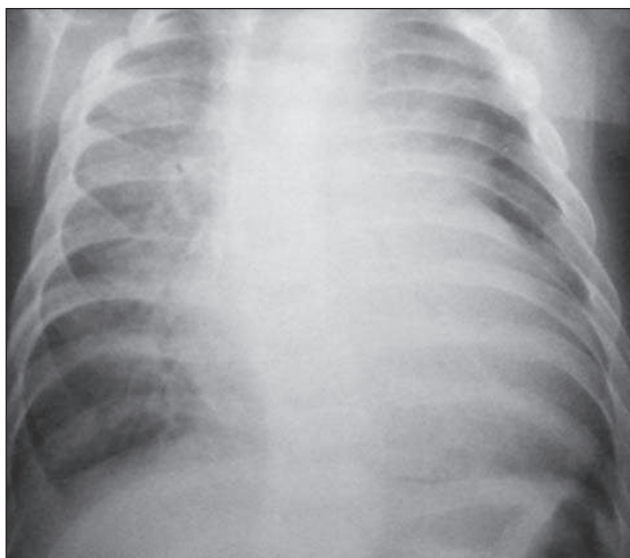


Рис. 3. Вальгусная деформация до операции

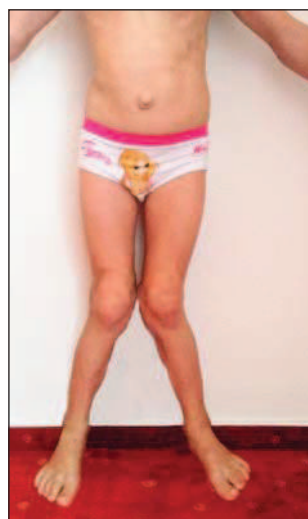
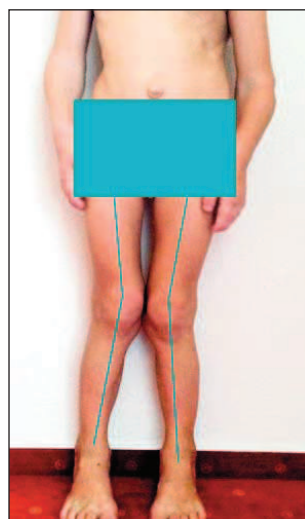


Рис. 4. Положительная динамика после операции



гипертрофия десен, сгибательные контрактуры локтевых и коленных суставов, ограничение движений в плечевых суставах, S-образный сколиоз (рис. 1, 2).

Ультразвуковое исследование сердца (ЭхоКГ) продемонстрировало расширение всех полостей сердца (больше левых): левый желудочек 42 мм (норма 25 мм), правый желудочек 10 мм (норма 0,7 мм), межжелудочковая перегородка 4 мм (верхняя граница нормы), аневризма межпредсердной перегородки. Отмечена атриовентрикулярная регургитация (больше слева) 3–4-й степени. Сократимость миокарда резко снижена, фракция выброса 35%. Нарушение диастолической функции по рестриктивному типу.

Учитывая выявленные изменения у ребенка с дилатационной кардиомиопатией, заподозрено наличие лизосомной болезни накопления. Проведенная энзимодиагностика подтвердила наличие наследственного мукополисахаридоза II типа (болезнь Гурлер) с генотипом заболевания Q70X/Q70X.

Поскольку имели место выраженные изменения со стороны сердечно-сосудистой системы, не позволяющие провести предполагаемую операцию, решено начать курс ФЗТ ларонидазой (Альдуразим, Джензайм Корпорэйшн, США) в дозе 100 ед/кг на одно введение еженедельно. Одновременно проводилась терапия, направленная на коррекцию симптомов сердечной недостаточности. После стабилизации состояния в двухлетнем возрасте была успешно проведена трансплантация костного мозга. Необходимости в продолжении ФЗТ не было. Девочке по-прежнему проводили симптоматическую терапию лозартаном.

Спустя 3 года после проведенной трансплантации костного мозга состояние ребенка ближе к удовлетворительному. Сердечно-сосудистые нарушения не прогрессируют. По данным ЭхоКГ наблюдается умеренное расширение левого предсердия и восходящей части дуги аорты; размеры полости левого желудочка и толщина стенок — на верхней границе нормы. Створки митрального клапана фиброзно изменены, утолщены, краевая зона задней створки пролабирует, митральная регургитация 2-й степени. Створки аортального клапана умеренно уплотнены в краевой зоне, незначительная регургитация.

Девочка контактная, сформированы навыки игры, опрятности, отмечается развитие речи. Однако прогрессируют изменения со стороны опорно-двигательного аппарата, такие как килевидная деформация грудной клетки; плосковальгусная деформация стоп; тугоподвижность в локтевых, коленных, голеностопных, лучезапястных суставах, мелких суставах кистей рук; ограничение разведения бедер. В связи с наличием суставной патологии ребенку проведено оперативное лечение вальгусной деформации нижних конечностей — моделирующая резекция, медиальный гемиепифизиодез большеберцовых костей (с целью «ареста» зон роста и постепенной коррекции деформации нижних конечностей). В последующие 7 мес происходила постепенная коррекция деформации. До операции угол деформации справа и слева составлял, соответственно, 24° и 28°, через 7 мес деформация уменьшилась до 14° и 16° (рис. 3, 4).

В связи с жалобами на онемение в пальцах кисти, ухудшение моторики проведена миография: выявлен блок проведения по срединным нервам с двух сторон. Диагноз подтвержден ультразвуковым исследованием

срединных нервов: обнаружена деформация стволов срединных нервов по типу «песочных часов» с компрессией гипертрофированными карпальными связками (рис. 5). Учитывая смешанную контрактуру в лучезапястных суставах, двусторонний синдром карпального канала, девочке выполнены артролиз лучезапястных суставов, иссечение ладонной связки карпального канала, неврилиз срединного нерва.

В послеоперационный период отмечено улучшение чувствительности и двигательной функции в зоне иннервации срединного нерва.

ОБСУЖДЕНИЕ

В настоящее время для лечения больных с синдромом Гурлер применяют ферментозаместительную терапию и трансплантацию гемопоэтических стволовых клеток, которые значительно улучшают состояние пациентов и дальнейший прогноз заболевания, однако не являются радикальными. Оба метода лечения, проводимые у пациентов с МПС I типа, оказывают положительное влияние на показатели сердечной деятельности, в том числе уменьшают гипертрофию миокарда левого желудочка [9, 11], тем не менее, как показывает представленный клинический пример, несмотря на удачно проведенную трансплантацию костного мозга и ФЗТ, нередко отмечается прогрессирование патологии опорно-двигательной системы. Такие изменения редко бывают катастрофическими или угрожающими жизни, но часто ограничивают деятельность и качество жизни ребенка. Для оптимизации функционирования опорно-двигательной системы зачастую требуются хирургические вмешательства. Ранняя оценка состояния ребенка с мукополисахаридозом является решающей для определения необходимых способов лечения, способных

улучшить качество его жизни [10]. В этой связи лечение следует начинать как можно раньше. В случае невозможности проведения ТГСК в ранние сроки заболевания, необходимо начинать ФЗТ до момента трансплантации. Успешная трансплантация гемопоэтических стволовых клеток в раннем возрасте дает возможность сохранить интеллектуальное развитие у большинства детей [6].

Помимо медикаментозной терапии, эффективно проведение семейных и индивидуальных занятий с психологом. Кроме того, пациентские организации предоставляют неоценимые возможности в общении семей с больным ребенком с целью обмена информацией с другими людьми, испытывающими те же проблемы.

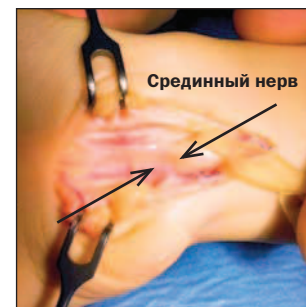ЗАКЛЮЧЕНИЕ

Основными современными терапевтическими подходами у пациентов с мукополисахаридозами являются ферментозаместительная терапия, трансплантация стволовых клеток костного мозга, пуповинной крови или периферийных источников стволовых клеток, ортопедическая коррекция.

КОНФЛИКТ ИНТЕРЕСОВ

Авторы данной статьи подтвердили отсутствие финансовой поддержки/конфликта интересов, который необходимо обнародовать.

Рис. 5. Деформация нервного ствола по типу «песочных часов»



СПИСОК ЛИТЕРАТУРЫ

- Ferrari S., Ponzin D., Ashworth J.L. et al. Diagnosis and management of ophthalmological features in patients with mucopolysaccharidosis. *Br J Ophthalmol*. 2011; 95: 613–619.
- Lachman R., Martin K.W., Castro S., Basto M.A., Adams A., Teles E.L. Radiologic and neuroradiologic findings in the mucopolysaccharidoses. *J Pediatr Rehabil Med*. 2010; 3: 109–118.
- Wraith J.E. The mucopolysaccharidoses: a clinical review and guide to management. *Arch Dis Child*. 1995; 72: 263–267. Doi: 10.1136/adc.72.3.263.
- Н.А. Маянский, Т.А. Блинова, Т.В. Подклетнова, Л.М. Кузенкова, Н.Д. Вашакмадзе, Л.С. Намазова-Баранова, А.А. Баранов. Количественное определение гликозаминогликанов в моче у референсных индивидов и пациентов с мукополисахаридозом с помощью диметилметиленового синего. *Вопросы диагностики в педиатрии*. 2013; 5 (1): 21–26.
- Prasad V.K., Kurtzberg J. Transplant outcomes in mucopolysaccharidoses. *Semin Hematol*. 2010; 47: 59–69.
- Braunlin E.A., Stauffer N.R., Peters C.H. et al. Usefulness of bone marrow transplantation in the Hurler syndrome. *Am J Cardiol*. 2003; 92: 882–6.
- Wraith J.E., Beck M., Lane R. et al. Enzyme replacement therapy in patients who have mucopolysaccharidosis I and are younger than 5 years: results of a multinational study of recombinant human alpha-L-iduronidase (Iaronidase). *Pediatrics*. 2007; 120: e37–46.
- Braunlin E.A., Berry J.M., Whitley C.B. Cardiac findings after enzyme replacement therapy for mucopolysaccharidosis type I. *Am J Cardiol*. 2006; 98: 416–418.
- Vin Allonga X., Sanz N., Balaguer A., Miro L., Ortega J.J., Casaldaliga J. Hypertrophic cardiomyopathy in mucopolysaccharidoses: regression after bone marrow transplantation. *Pediatr Cardiol*. 1992; 13: 107–109.
- Braunlin E.A., Stauffer N.R., Peters C.H. et al. Usefulness of bone marrow transplantation in the Hurler syndrome. *Am J Cardiol*. 2003; 92: 882–886.
- А.А. Баранов, Л.С. Намазова-Баранова, А.К. Геворкян, В.М. Краснов, Л.М. Кузенкова, Г.А. Каркашадзе, Н.Д. Вашакмадзе, Т.В. Подклетнова. Опыт внедрения в российскую педиатрическую практику новой технологии лечения детей, страдающих мукополисахаридозами. *Педиатрическая фармакология*. 2011; 8 (5): 5–12.