

Ю.Г. Левина, А.А. Алексеева, Е.А. Вишнёва, К.Е. Эфендиева, Е.А. Добрынина

Национальный медицинский исследовательский центр здоровья детей,  
Москва, Российская Федерация

# Место топического глюкокортикостероида метилпреднизолона ацепоната в наружной терапии атопического дерматита у детей\*

## Контактная информация:

Левина Юлия Григорьевна, кандидат медицинских наук, врач аллерголог-иммунолог отделения стационарозамещающих технологий ФГАУ «НМИЦ здоровья детей» Министерства здравоохранения Российской Федерации

Адрес: 119991, Москва, Ломоносовский проспект, д. 2, стр. 1, тел.: +7 (495) 967-14-20, e-mail: Levina@nczd.ru

Статья поступила: 11.12.2017 г., принята к печати: 25.12.2017 г.

Статья посвящена описанию основных характеристик местных глюкокортикостероидов (ГКС), являющихся «золотым стандартом» наружной терапии атопического дерматита, позволяющих быстро и эффективно достичь контроля над заболеванием. Метилпреднизолона ацепонат 0,1% — нефторированный местный ГКС, препарат с наиболее благоприятным терапевтическим индексом, эффективность и безопасность которого продемонстрирована в многочисленных рандомизированных исследованиях, — является оптимальным терапевтическим выбором при лечении АтД у детей с 4 мес.

**Ключевые слова:** атопический дерматит, дети, местные глюкокортикостероиды, метилпреднизолона ацепонат.

(Для цитирования: Левина Ю.Г., Алексеева А.А., Вишнёва Е.А., Эфендиева К.Е., Добрынина Е.А. Место топического глюкокортикостероида метилпреднизолона ацепоната в наружной терапии атопического дерматита у детей. *Педиатрическая фармакология*. 2017; 14 (6): 520–526. doi: 10.15690/pf.v14i6.1836)

## ВВЕДЕНИЕ

Атопический дерматит (АтД) — хроническое воспалительное аллергическое заболевание кожи с рецидивирующим течением и возрастными особенностями локализации и морфологии очагов поражения. Манифестируя, как правило, в раннем детстве, АтД зачастую продолжается и в зрелом возрасте, значительно ухудшая качество жизни как самого пациента (воспаление, зуд), так и его родителей.

В течение последних 30 лет в индустриально развитых странах заболеваемость АтД выросла в 2–3 раза; в Российской Федерации, по результатам международного стандартизованного эпидемиологического исследования астмы и аллергии в детском возрасте, выполненного в 2008 г. (International Study of Asthma and Allergy in Childhood, ISAAC), распространенность симптомов болезни составляла от 6,2 до 15,5% в разных регионах, при повторном (через 5 лет) исследовании в рамках этой же программы наблюдался рост показателя в детской популяции в 1,9 раза. Разработанная в 2008 г. Комитетом экспертов по астме и аллергии Европейского бюро Всемирной организации здравоохранения программа GA2LEN (Global Allergy and Asthma European Network) преследовала цель определить истинную распространенность аллергических болезней, в том числе заболеваемость АтД. По данным стандартизованных вопро-

сников, 1/3 (33,35%) подростков из Москвы и Томска в возрасте от 15 до 18 лет, включенных в одномоментное параллельно-групповое исследование в сплошной выборке, отметили наличие симптома «зудящая сыпь» на протяжении 6 мес. Доля девочек среди респондентов в отдельно взятых регионах и в общей популяции была достоверно выше, чем доля мальчиков ( $p < 0,05$ ). Врачебно-верифицированный диагноз, по результатам анкет, составил 9,9%. На II этапе исследования по результатам комплексного обследования диагноз АтД был выставлен 6,9% участников.

По данным Минздрава России, официальная заболеваемость атопическим дерматитом в Москве в 2008 г. составляла 1,3%, в 2015 г. — 1%. Таким образом, истинная распространенность АтД оказалась в 5 раз выше данных официальной статистики [1–4].

АтД развивается, как правило, у лиц с генетической предрасположенностью, часто является первым проявлением атопического марша и сочетается с другими аллергическими болезнями [5].

Патогенетическими особенностями АтД являются нарушение барьерной функции кожи, супрессия защитных механизмов врожденного иммунитета и активация Th2 клеток. Установлено, что предрасположенность к развитию АтД (до 40% в некоторых европейских популяциях), выраженная сухость кожи у пациентов связана с дефектом гена, кодирующего синтез гидрофильного

\* В статье использованы материалы статьи Ю.Г. Левиной, А.А. Алексеевой, Е.А. Вишнёвой, К.Е. Эфендиевой, А.Ю. Томиловой, «Особенности наружной терапии атопического дерматита у детей: роль метилпреднизолона ацепоната». *Педиатрическая фармакология*. 2014; 11 (5): 52–58.

белка эпидермиса, — филаггрина [6, 7]. Мутации в гене филаггрина также являются фактором риска развития астмы и других аллергических болезней [8]. Дефект барьерной функции кожи может способствовать проникновению различных аллергенов и раздражителей из окружающей среды. В коже больных АтД дендритных клеток (клеток Лангерганса) значительно больше в сравнении со здоровыми лицами. Клетки Лангерганса презентуют антиген CD4+ Th2 лимфоцитам. Активированные дендритные клетки способствуют процессу синтеза Th2 лимфоцитами цитокинов IL4, IL5, IL13, TNF $\alpha$ , тогда как секреция IL10 и TNF $\gamma$  (Th1) снижается. При повторном контакте с аллергеном происходит дегрануляция тучных клеток, выделяются медиаторы воспаления, которые запускают раннюю фазу аллергической реакции. При АтД это проявляется такими симптомами, как зуд, гиперемия и отек. В позднюю фазу аллергической реакции под действием IL5, IL6, IL8 происходит усиление миграции эозинофилов и макрофагов в очаг воспаления, и аллергическое воспаление приобретает хронический характер [9].

Основной целью терапии АтД является поддержание контроля над заболеванием и уменьшение частоты обострений. С учетом хронического аллергического воспаления в коже при атопическом дерматите применяется наружная противовоспалительная терапия, основной целью которой является купирование воспаления и зуда. Для ежедневного ухода за кожей на всех ступенях терапии АтД с целью восстановления водно-липидного слоя и барьерной функции кожи используются эмоленты. Выраженность клинических проявлений АтД определяет объем необходимой терапии [1, 3, 4].

Местные глюкокортикостероиды (ГКС) — «золотой стандарт» лечения АтД, — обладают высокой противовоспалительной активностью и успешно применяются в терапии АтД уже более 60 лет. Местные ГКС обладают комплексным противовоспалительным, противозудным и иммуномодулирующим эффектом, являются препаратами выбора при лечении обострений АтД, т.к. воздействуют на раннюю и позднюю фазы аллергического воспаления, предотвращая, таким образом, формирование эпикутанной сенсибилизации и развитие системного иммунного ответа с вовлечением в процесс других органов-мишеней. Важно начинать наружную терапию как

можно раньше — при первых признаках аллергического воспаления в коже, наносить препарат на все пораженные участки и столько дней, сколько необходимо для полного купирования симптомов АтД. При правильном и своевременном использовании местные ГКС могут эффективно контролировать симптомы заболевания и улучшать качество жизни как самих пациентов, так и их родителей. Однако, прерывание курса лечения до достижения полного контроля над симптомами угрожает развитием новых обострений АтД.

Зачастую мы встречаемся со стероидофобией со стороны родителей пациентов и даже участковых педиатров, связанной с боязнью побочных эффектов от местных ГКС. Стероидофобия является причиной низкой приверженности терапии, приводит к неправильному применению местных ГКС, прерыванию курса лечения до полного разрешения симптомов заболевания. При этом используются различные неэффективные наружные препараты, не содержащие стероидного компонента, которые, по мнению родителей, не нанесут вреда ребенку. Однако, отсутствие адекватной терапии приводит к затяжному течению АтД, распространению процесса на другие участки кожи, присоединению вторичной инфекции.

С целью уменьшения стероидофобии педиатры должны быть информированы о механизмах действия, фармакокинетики и возможных причинах развития побочных эффектов.

Побочные эффекты при использовании местных ГКС у детей могут возникать при нарушении режима их применения. Риск развития местных побочных эффектов, таких как стрии, атрофия кожи, телеангиэктазии, повышается чаще всего при длительном нанесении препаратов высокой активности на обширную поверхность и/или чувствительные (лицо, шея, складки) участки кожи. Минимизировать возможные нежелательные проявления можно путем использования наименее сильных местных ГКС с целью контроля заболевания, при этом непрерывный курс стероидной терапии у детей не должен превышать 2 нед [4].

#### **ОБЩАЯ ХАРАКТЕРИСТИКА МЕСТНЫХ ГКС**

По силе воздействия топические глюкокортикостероиды подразделяются на разное число классов — четыре

**Yuliya G. Levina, Anna A. Alekseeva, Elena A. Vishneva, Kamilla E. Efendieva, Elena A. Dobrynina**

National Medical Research Center of Children's Health, Moscow, Russian Federation

## **The Role of Topical Glucocorticosteroid Methylprednisolone Aceponate in External Therapy of Atopic Dermatitis in Children**

*The article describes the main characteristics of local glucocorticosteroids (GCS) which are the «gold standard» for external therapy of atopic dermatitis allowing to achieve control over the disease quickly and effectively. Methylprednisolone aceponate 0.1% — non-fluorinated local GCS, the drug with the most favourable therapeutic index, the efficacy and safety of which has been demonstrated in numerous randomized trials — is the optimal therapeutic option in the treatment of AtD in children from 4 months.*

**Key words:** atopic dermatitis, children, local glucocorticosteroids, methylprednisolone aceponate.

**(For citation):** Yuliya G. Levina, Leila S. Namazova-Baranova, Anna A. Alekseeva, Elena A. Vishneva, Kamilla E. Efendieva, Elena A. Dobrynina. The Role of Topical Glucocorticosteroid Methylprednisolone Aceponate in External Therapy of Atopic Dermatitis in Children. *Pediatriceskaya farmakologiya — Pediatric pharmacology*. 2017; 14 (6): 520–526. doi: 10.15690/pf.v14i6.1836

**Таблица 1.** Классификация глюкокортикостероидов по степени активности (Miller&Munro, 1980, с дополнениями)**Table 1.** Classification of glucocorticosteroids by the degree of activity (Miller&Munro, 1980, with amendments)

Класс (степень активности)	Название препарата
IV (очень сильные)	<b>Клобетазол</b> (код ATX D07AD01) 0,05% крем, мазь
III (сильные)	<b>Бетаметазон</b> (бетаметазона валерат, бетаметазона дипропионат, код ATX D07AC01) 0,1% крем и мазь; 0,05% крем и мазь <b>Гидрокортизон</b> (гидрокортизона бутират, код ATX D07BB04, D07AB02) 0,1% мазь, крем, эмульсия, раствор <b>Метилпреднизолона ацепонат</b> (код ATX D07AC14) 0,1% жирная мазь, мазь, крем, эмульсия <b>Мометазон</b> (мометазона фуруат, код ATX D07AC13) 0,1% мазь, крем, раствор <b>Триамцинолона ацетонид</b> (код ATX D07AB09) 0,1% мазь, <b>Флуоцинолона ацетонид</b> (код ATX D07AC04) 0,025% мазь, крем, гель, линимент <b>Флутиказон</b> (флутиказона пропионат, код ATX D07AC17) 0,005% мазь и 0,05% крем
II (средней силы)	<b>Алклометазон</b> (алклометазона дипропионат, код ATX D07AB10) 0,05% мазь, крем
I (слабые)	<b>Гидрокортизон</b> (гидрокортизона ацетат, код ATX D07AA02) 0,5%, 1% мазь <b>Преднизолон</b> (код ATX D07AA03) 0,5% мазь

в Европе (классификация Miller&Munro, 1980) (табл. 1) и семь в США. По содержанию в молекуле кортикостероида атома фтора выделяют фторированные и нефторированные ГКС [2, 3].

Так, у детей с тяжелым обострением АТД, при локализации очагов аллергического воспаления на конечностях и туловище лечение местными ГКС начинают с препаратов III класса. Для обработки чувствительных участков кожи (лицо, шея, складки) предпочтение отдается I классу местных ГКС или ингибиторам кальциневрина. У детей до 14 лет не рекомендуется применять препараты IV класса [2–4].

Важным моментом для повышения эффективности, безопасности и улучшения приверженности терапии АТД является мультидисциплинарный подход и обучение пациентов и членов их семей правилам применения местных ГКС и правильному уходу за кожей. Необходимо объяснить и продемонстрировать родителям, какое количество препарата должно быть нанесено на пораженный участок кожи, выдать заключение с подробным описанием плана действий, касающегося кратности и длительности применения препаратов наружной терапии. К примеру, использование слишком маленькой дозы препарата приводит к снижению его эффективности, а слишком большой, напротив, — к нежелательным местным побочным реакциям. Родители или лица, осуществляющие уход за ребенком с признаками аллергического воспаления, должны знать правило фаланги пальца (единица дозирования FTU, от fingertip unit — количество крема или мази на фаланге пальца взрослого человека), чтобы определить оптимальное количество наносимого препарата. Количество необходимых единиц FTU зависит от возраста ребенка и области тела с пораженными участками [10, 11] (табл. 2).

От особенностей фармакокинетики зависит частота нанесения местных ГКС. Современные препараты, такие как метилпреднизолона ацепонат и мометазона фуруат, имеют длительный противовоспалительный эффект, что позволяет применять их 1 раз/сут. Исследования метилпреднизолона ацепоната показали, что нанесение препарата 1 раз/сут было также эффективно, как и 2 раза/сут (92 и 90% пациентов соответственно с положительным эффектом от лечения) [12–14]. Назначение коротких курсов (3 дня) сильнодействующих местных ГКС у детей эквивалентно длительному применению (7 дней) препаратов низкого класса [4]. По данным рандомизированных контролируемых исследований, разведение официальных

**Таблица 2.** Дозирование глюкокортикостероида для различных частей тела в зависимости от возраста**Table 2.** Dosage of glucocorticosteroids for different parts of the body depending on the age

Возраст ребенка Площадь кожной поверхности	FTU (доза, ед)	ГКС (доза, в граммах)
<b>4–12 мес</b>		
Лицо + шея	1	0,5
Вся рука + кисть	1	0,5
Передняя поверхность грудной клетки + живот	1	0,5
Спина + ягодицы	1,5	0,75
Вся нога + ступня	1,5	0,75
<b>1–2 года</b>		
Лицо + шея	1,5	0,75
Вся рука + кисть	1,5	0,75
Передняя поверхность грудной клетки + живот	2	1
Спина + ягодицы	3	1,5
Вся нога + ступня	2	1
<b>3–5 лет</b>		
Лицо + шея	1,5	0,75
Вся рука + кисть	2	1
Передняя поверхность грудной клетки + живот	3	1,5
Спина + ягодицы	3,5	2
Вся нога + ступня	3	1,5
<b>6–10 лет</b>		
Лицо + шея	2	1
Вся рука + кисть	2,5	1,25
Передняя поверхность грудной клетки + живот	3,5	1,75
Спина + ягодицы	5	2,5
Вся нога + ступня	4,5	2,25

*Примечание.* FTU — единица дозирования, ГКС — глюкокортикостероид.

*Note.* FTU — единица дозирования, ГКС — глюкокортикостероид.

топических местных ГКС индифферентными мазями при наружной терапии АтД значительно снижает терапевтический эффект при сохранении частоты побочных симптомов [4].

Оценка соотношения уровня польза/риск (терапевтический индекс) для местных ГКС является предпочтительной в педиатрической популяции. Преимуществом обладают препараты с высоким терапевтическим индексом [4]. Глюкокортикостероиды лучше абсорбируются в областях воспаления и шелушения и значительно легче проникают через тонкий роговой слой у младенцев [4]. Анатомические области с тонким эпидермисом значительно более проницаемы для местных ГКС [4].

Увеличение концентрации конкретного лекарственного средства в зависимости от формы его выпуска усиливает лечебное действие [4]. Оклюзионные повязки способствуют увлажнению кожного покрова и значительно (до 100 раз) увеличивают абсорбцию и активность местных ГКС [4]. Мазевая основа препарата обычно улучшает абсорбцию действующего вещества, обладая более мощным действием, чем кремы и лосьоны [4].

Противопоказаниями к назначению местных ГКС являются индивидуальная гиперчувствительность к отдельным компонентам препарата, туберкулез кожи, вирусные, бактериальные, грибковые инфекции, акне, розацеа, беременность, период лактации, опухоли кожи [4].

### МЕТИЛПРЕДНИЗОЛОНА АЦЕПОНАТ

#### Фармакокинетика

Местные ГКС III класса, синтезированные в конце 80-х – начале 90-х годов XX века, имеют наиболее оптимальное соотношение уровня польза/риск. Особое место в педиатрической практике занимает разрешенный к применению уже с 4-месячного возраста метилпреднизолон ацепонат (МПА) 0,1% — местный ГКС III класса, продемонстрировавший высокую эффективность и хорошую переносимость у младенцев и детей. По данным Немецкого общества дерматологов, МПА имеет самый высокий терапевтический индекс (соотношение риска побочных проявлений и терапевтического эффекта), что обусловлено его химической структурой [11, 13, 15] (табл. 3).

Метилпреднизолон ацепонат — негалогенизированный диэстер 6 $\alpha$ -метилпреднизолон, высокая активность которого связана с введением метильной группы в положение С6 [16]. В отличие от большинства сильных галогенизированных местных ГКС, в положениях С6, С9 и С12 отсутствует фтор и хлор, что позволяет свести к минимуму местные и системные побочные эффекты

[16]. Двойная эстерификация (в положениях С17 и С21) обеспечивает высокую липофильность молекулы, возможность быстрого проникновения через роговой слой эпидермиса и высокую концентрацию в дерме. Препарат не задерживается в роговом слое, поэтому не вызывает побочных эффектов [11, 13, 15–19].

В дерме под воздействием эстераз из метилпреднизолон ацепоната образуется активный метаболит 6 $\alpha$ -метилпреднизолон-17-пропионат, который связывается с глюкокортикостероидными рецепторами внутри клетки, что в свою очередь стимулирует серию биологических эффектов, одним из которых является индуцирование синтеза макрокортина, который тормозит высвобождение арахидоновой кислоты и снижает выработку маркеров воспаления, таких как простагландины и лейкотриены [17]. В кровотоке МПА попадает в минимальных концентрациях (0,27–2,5%), конъюгирует с глюкуроновой кислотой и инактивируется в печени; выводится из организма в виде неактивных метаболитов, в связи с чем значительно снижается риск развития системных побочных эффектов [17]. Благодаря депонированию в эпидермисе и высокому сродству к глюкокортикостероидным рецепторам клеток кожи препарат может использоваться 1 раз в день в виде нанесения тонкого слоя на участки аллергического воспаления.

Противовоспалительная активность позволяет МПА быстро и эффективно купировать обострение АтД, что продемонстрировано в рандомизированных исследованиях у детей и взрослых [20, 21].

#### Безопасность и переносимость

Проведенные исследования у животных, а также среди здоровых добровольцев и пациентов продемонстрировали, что побочные эффекты МПА ниже, чем у других местных ГКС такого же класса активности, и соответствуют менее сильным местным ГКС. Одним из местных побочных эффектов препарата является атрофия кожи. Антипролиферативная активность глюкокортикостероидов в отношении кератиноцитов и фибробластов приводит к истончению эпидермиса и дермы [21]. Истончение эпидермиса частично обратимо, чего нельзя сказать об атрофии дермы. Стрии и телеангиэктазии — проявления атрофии — часто беспокоят пациентов и врачей [21–24]. МПА имеет низкий атрофогенный потенциал, который определяется истончением кожи и появлением телеангиэктазий, возможно ниже, чем у других представителей III класса, бетаметазона крема и мази, мометазона фураата [21, 25], сравним с гидрокортизона бутиратом.

**Таблица 3.** Классификация топических глюкокортикостероидов по соотношению эффективность/безопасность

**Table 3.** Classification of topical glucocorticosteroids by the efficiency/safety ratio

Топические глюкокортикостероиды	Противовоспалительная активность	Риск развития атрофии	Терапевтический индекс
Идеальный глюкокортикоид	4	1	4
Метилпреднизолон ацепонат (Адвантан)	3	1	3
Мометазон фураат	3	2	1,5
Клобетазол пропионат	4	4	1
Бетаметазон дипропионат	3	3	1

*Примечание.* Противовоспалительная активность: 1 — слабая, 2 — средняя, 3 — сильная, 4 — очень сильная. Атрофогенность: 1 — низкая, 2 — средняя, 3 — высокая, 4 — очень высокая.

*Note.* Anti-inflammatory activity: 1 — weak, 2 — medium, 3 — strong, 4 — very strong. Atrophogenicity: 1 — low, 2 — medium, 3 — high, 4 — very high

Так, у 20 здоровых добровольцев, применявших МПА крем 1 раз в день, не было отмечено истончения кожи в сравнении с плацебо, в то же время бетаметазона валерат уменьшал толщину кожи [12, 21].

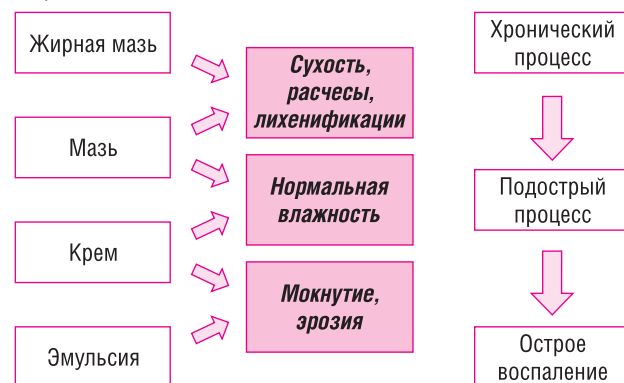
Системные побочные эффекты могут быть связаны с абсорбцией местных ГКС через кожу, включают гипергликемию, гипертензию, лейкоцитоз и др. [21, 24]. МПА характеризуется быстрым началом действия; его метаболиты инактивируются после абсорбции, в связи с чем риск системного действия у препарата низкий. Никакие из вышеуказанных побочных эффектов не были выявлены при применении 0,1% мази МПА в течение 3 мес [21].

Системные глюкокортикостероиды могут подавлять функцию гипоталамо-гипофизарно-надпочечниковой системы, в связи с чем возникал вопрос о возможном системном действии местных ГКС. На примере 100 здоровых добровольцев не наблюдалось изменений уровня кортизола в плазме крови после 8 дней нанесения 0,1% МПА в дозе 40 г на 60% поверхности тела [13, 21, 22]. В других работах при выраженных терапевтических эффектах МПА (0,1%, мазь) не выявлено ингибирования функции гипоталамо-гипофизарно-надпочечниковой системы при лечении АтД у младенцев и детей (с 4-месячного возраста) при ежедневном нанесении на 5–20% поверхности тела в течение 7 дней [20, 21, 26].

Метилпреднизолона ацепонат выпускается в 4 формах — крем, мазь, жирная мазь и эмульсия, что в сочетании с его высоким терапевтическим индексом удовлетворяет потребностям маленьких пациентов и их родителей. Выбор лекарственной формы осуществляется в зависимости от стадии и проявлений АтД [17] (рис. 1). Учитывая, что эффективность местных ГКС зависит от скорости их проникновения в эпидермис и дерму, скорость проникновения МПА зависит как от используемой лекарственной формы (крем, лосьон, мазь), так и от липофильности самого стероида: имея большее сродство к органическим веществам, накапливается в клетках кожи в высокой концентрации и медленнее выходит из них в кровь (т.е. дольше оказывает местное лечебное воздействие, не давая системного побочного эффекта). Наиболее оптимальная величина липофильности стероидов (коэффициент распределения октанол/вода), обеспечивающая их быстрое проникновение через биомембраны, — 2000–3000 относительных единиц (у метилпреднизолона ацепоната — ~2500, у гидрокортизона бутирата — 160) [11, 27].

**Рис. 1.** Выбор лекарственной формы метилпреднизолона ацепоната

**Fig. 1.** Choosing a dosage form of methylprednisolone aceponate.



## Эффективность

Многочисленные сравнительные и двойные слепые плацебоконтролируемые клинические исследования показали высокую эффективность и безопасность МПА у детей с АтД уже через 1–4 нед применения препарата в режиме 1 раз в день [20, 21, 28, 29]. Сравнительные исследования топического МПА 0,1% крем, мазь или жирная мазь продемонстрировали схожую эффективность с бетаметазона валератом 0,1% и гидрокортизона бутиратом 0,1% в аналогичных формах выпуска. Уже через 1–3 нед лечения около 90% детей, получавших МПА, достигли ремиссии или значительного улучшения симптомов, полная ремиссия зафиксирована у 45–65% пациентов [11, 19].

Сравнительная оценка эффективности МПА и такролимуса у детей с тяжелым и очень тяжелым течением АтД была проведена в рандомизированном двойном слепом исследовании Т. Vieberg и соавт. [28]. Из 265 участников исследования (из них закончили исследование 257) МПА получали 129 детей, такролимус — 136, при необходимости допускалось использование эмолентов. МПА 0,1% в виде мази наносился на пораженную поверхность тела 1 раз/сут, такролимус 0,03% в аналогичной форме выпуска — 2 раза/сут на протяжении 2–3 нед, а также в течение 7 дней после очищения кожи. Согласно Глобальной шкале оценки исследователя (Investigator Global Assessment, IGA), оба препарата продемонстрировали схожую высокую эффективность. При этом в группе МПА было больше пациентов, у которых кожа очистилась полностью к окончанию исследования — 37,2% против 29,4% в группе такролимуса. Индекс распространенности и тяжести экземы (Eczema Area and Severity Index, EASI) снижался так же значительно быстрее в группе МПА. Кроме того, у пациентов этой группы наблюдалось значимое улучшение качества сна, что было связано авторами с уменьшением интенсивности зуда.

В группе МПА ни один пациент не был исключен из исследования в связи с нежелательными явлениями, в группе такролимуса таких было четверо. Результаты исследования показали, что метилпреднизолона ацепонат при низких медицинских затратах приводит к быстрому уменьшению симптомов атопического дерматита у детей и подростков с тяжелым и очень тяжелым течением заболевания [11, 28].

При тяжелом и среднетяжелом течении АтД с риском частых обострений разработана стратегия, которая подразумевает проактивный подход к терапии с целью предупреждения обострений. В исследовании с участием 221 взрослого пациента с АтД применялся МПА 0,1% крем в режиме 1 раз в день до достижения контроля над заболеванием. После рандомизации по группам пациенты в течение 16 нед применяли МПА 2 раза/нед (в выходные) вместе с эмолентами либо только эмоленты. Отсутствие обострения заболевания отмечено у 87,1% пациентов группы МПА, в группе эмолентов — у 65,8%. Метилпреднизолона ацепонат был также эффективнее эмолентов в отношении частоты рецидивов, интенсивности зуда и уровня дерматологического индекса качества жизни у детей. За 16 нед проактивной терапии МПА у пациентов не выявлено признаков атрофии кожи, стрий, телеангиэктазий, раздражения или инфицирования [30]. Требуется дальнейшее исследование для оценки долгосрочной безопасности проактивной терапии АтД с применением местных ГКС у детей [31, 32].

## ЗАКЛЮЧЕНИЕ

Атопический дерматит часто дебютирует уже в первые месяцы жизни ребенка. Двойные слепые иссле-

дования продемонстрировали, что раннее назначение эмолентов у детей группы риска по развитию АТД могут снизить возможность возникновения заболевания на 50%. Однако, зачастую пациенты попадают к специалисту уже при наличии обострения АТД, когда применение только эмолентов в качестве монотерапии уже неэффективно, плохо переносится, вызывает жжение и зуд, ухудшает течение процесса. Своевременное применение местных ГКС уже при первых признаках обострения АТД позволяет быстрее и эффективнее достичь контроля над заболеванием, улучшить качество жизни маленьких пациентов и их родителей. В противном случае кожный процесс распространяется, может осложняться присоединением вторичной инфекции, что потребует в дальнейшем более интенсивной и длительной терапии. Необходимо проводить образовательные программы для родителей пациентов, обучать педиатров распознавать ранние признаки обострения АТД с целью своевременного назначения эффективной наружной противовоспалительной терапии местными ГКС. Для достижения контроля над заболеванием местные ГКС должны наноситься на все участки с активным аллергическим воспалением. Фармакокинетический профиль метилпреднизолона ацепоната, низкий риск возникновения побочных эффектов, возможность применения 1 раз в день позволяют успешно применять этот препарат

для лечения хронического АТД с частыми обострениями. Метилпреднизолона ацепонат, разрешенный к применению уже с 4-месячного возраста, представленный в разнообразных формах, имеющий высокий терапевтический индекс, является оптимальным терапевтическим выбором при лечении детей и младенцев с обострением atopического дерматита.

#### ИСТОЧНИК ФИНАНСИРОВАНИЯ

Статья издается при поддержке компании «Байер».

#### КОНФЛИКТ ИНТЕРЕСОВ

Авторы данной статьи подтверждают отсутствие конфликта интересов, о котором необходимо сообщить.

#### ORCID

**Е.А. Вишнёва**

<http://orcid.org/0000-0001-7398-0562>

**А.А. Алексеева**

<http://orcid.org/0000-0001-5665-7835>

**К.Е. Эфендиева**

<https://orcid.org/0000-0003-0317-2425>

**Ю.Г. Левина**

<https://orcid.org/0000-0002-2460-7718>

**Е.А. Добрынина**

<http://orcid.org/0000-0002-3696-3293>

#### СПИСОК ЛИТЕРАТУРЫ

1. Атопический дерматит. Серия: Болезни детского возраста от А до Я. Руководство для врачей / Под ред. Л.С. Намазовой-Барановой. — М.: ПедиатрЪ; 2014. — 72 с. [*Atopicheskii dermatit. Seriya: Bolezni detskogo vozrasta ot A do Ya. Rukovodstvo dlya vrachei.* Ed by Namazova-Baranova L.S. Moscow: Paediatrician Publishers; 2014. 72 p. (In Russ).]
2. Аллергология и иммунология / Под общей ред. А.А. Баранова и Р.М. Хаитова. — М.: Союз педиатров России; 2011. [*Allergologiya i immunologiya.* Ed by Baranov A.A., Khaitov R.M. Moscow: Soyuz pediatrov Rossii; 2011. (In Russ).]
3. Аллергия у детей — от теории к практике / Под ред. Л.С. Намазовой-Барановой — М.; 2010. — 668 с. [*Allergiya u detei — ot teorii k praktike.* Ed by Namazova-Baranova L.S. Moscow; 2010. 668 p. (In Russ).]
4. Намазова-Баранова Л.С., Баранов А.А., Кубанова А.А., и др. Атопический дерматит у детей: современные клинические рекомендации по диагностике и терапии // *Вопросы современной педиатрии.* — 2016. — Т.15. — №3 — С. 279–294. [Namazova-Baranova LS, Baranov AA, Kubanova AA, et al. Atopic dermatitis in children: current clinical guidelines for diagnosis and therapy. *Current pediatrics.* 2016;15(3):279–294. (In Russ).] doi: 10.15690/vsp.v15i3.1566.
5. Spergel JM, Paller AS. Atopic dermatitis and the atopic march. *J Allergy Clin Immunol.* 2003;112(6 Suppl):S118–127. doi: 10.1016/j.jaci.2003.09.033.
6. Palmer CN, Irvine AD, Terron-Kwiatkowski A, et al. Common loss-of-function variants of the epidermal barrier protein filaggrin are a major predisposing factor for atopic dermatitis. *Nat Genet.* 2006;38(4):441–446. doi: 10.1038/ng1767.
7. Irvine AD, McLean WH, Leung DY. Filaggrin mutations associated with skin and allergic diseases. *N Engl J Med.* 2011;365(14):1315–1327. doi: 10.1056/NEJMra1011040.
8. McAleer MA, Irvine AD. The multifunctional role of filaggrin in allergic skin disease. *J Allergy Clin Immunol.* 2013;131(2):280–291. doi: 10.1016/j.jaci.2012.12.668.
9. Основы клинической иммунологии и аллергологии / Под ред. Л.С. Намазовой-Барановой, Л.В. Ганковской, Р.Я. Мешковой. — М.: ПедиатрЪ, 2016. — 152 с. [*Osnovy klinicheskoi immunologii i allergologii.* Ed by Namazova-Baranova L.S., Gankovskaya L.V., Meshkovaya R.Ya. Moscow: Paediatrician Publishers; 2016. 152 p. (In Russ).]

10. Long CC, Mills CM, Finlay AY. A practical guide to topical therapy in children. *Br J Dermatol.* 1998;138(2):293–296.
11. Левина Ю.Г., Алексеева А.А., Вишнева Е.А., и др. Особенности наружной терапии atopического дерматита у детей: роль метилпреднизолона ацепоната // *Педиатрическая фармакология.* — 2014. — Т.11. — №5 — С. 52–58. [Levina YG, Alekseeva AA, Vishneva EA, et al. Peculiarities of external therapy of atopic dermatitis in children: role of methylprednisolone aceponate. *Pediatric pharmacology.* 2014;11(5):52–58. (In Russ).] doi: 10.15690/pf.v11i5.1165.
12. Ruzicka T. Methylprednisolone aceponate in eczema and other inflammatory skin disorders — a clinical update. *Int J Clin Pract.* 2006;60(1):85–92. doi: 10.1111/j.1368-5031.2005.00754.x.
13. Zaumseil RP, Fuhrmann H, Kecskes A, et al. [Methylprednisolone aceponate (Advantan) — an effective topical corticoid therapy with few side effects. (In German).] *Jahrb Dermatol.* 1992;3:247–263.
14. Fritsch P. Clinical experience with methylprednisolone aceponate (MPA) in eczema. *J Dermatolog Treat.* 1992; 3(Suppl 2):17–19. doi: 10.3109/09546639209092768.
15. Luger T, Loske KD, Elsner P, et al. [Topical skin therapy with glucocorticoids-therapeutic index. (In German).] *J Dtsch Dermatol Ges.* 2004;2(7):629–634.
16. Волкова Е.Н., Ланге Д.А., Родина Ю.А., Тарасова М.В. Метилпреднизолона ацепонат в комплексной терапии хронических дерматозов: анализ тактических ошибок применения // *Клиническая дерматология и венерология.* — 2010. — №5 — С. 97–102. [Volkova EN, Lange DA, Rodina YuA, Tarasova MV. The use of methylprednisolone aceponate in the combined treatment of chronic dermatoses: analysis of erroneous applications. *Klinicheskaya dermatologiya i venerologiya.* 2010;(5):97–102. (In Russ).]
17. Blume-Peytavi U, Wahn U. Optimizing the treatment of atopic dermatitis in children: a review of the benefit/risk ratio of methylprednisolone aceponate. *J Eur Acad Dermatol Venereol.* 2011;25(5):508–515. doi: 10.1111/j.1468-3083.2010.03942.x.
18. Meffert H, Schuppler J. Methylprednisolone aceponate lotion for treatment of acute eczema. *Zeitschrift fur Hautkrankheiten.* 1999;74:88–94.
19. Haria M, Bryson HM. Amorolfine. A review of its pharmacological properties and therapeutic potential in the treatment of onychomycosis and other superficial fungal infections. *Drugs.* 1995;49(1):103–120. doi: 10.2165/00003495-199549010-00008.

20. Короткий Н.Г., Таганов А.В., Шимановский Н.Л. Опыт применения адвантана в лечении atopического дерматита у детей // *Педиатрия. Журнал им. Г.Н. Сперанского*. — 2000. — Т.79. — №5 — С. 18. [Korotky NG, Taganov AV, Shimanovsky NL. Experience of Advantan usage in treatment of pediatric atopic dermatitis. *Pediatrics*. 2000;79(5):18. (In Russ).]
21. Torrelo A. Methylprednisolone aceponate for atopic dermatitis. *Int J Dermatol*. 2017;56(6):691–697. doi: 10.1111/ijd.13485.
22. Luger TA. Balancing efficacy and safety in the management of atopic dermatitis: the role of methylprednisolone aceponate. *J Eur Acad Dermatol Venereol*. 2011;25(3):251–258. doi: 10.1111/j.1468-3083.2010.03789.x.
23. Wozniacka A, Sysa-Jedrzejowska A. Topical steroids—a new approach after 50 years. *Med Sci Monit*. 2001;7(3):539–544.
24. Hengge UR, Ruzicka T, Schwartz RA, Cork MJ. Adverse effects of topical glucocorticosteroids. *J Am Acad Dermatol*. 2006;54(1):1–18. doi: 10.1016/j.jaad.2005.01.010.
25. Mirshahpanah P, Docke WD, Merbold U, et al. Superior nuclear receptor selectivity and therapeutic index of methylprednisolone aceponate versus mometasone furoate. *Exp Dermatol*. 2007;16(9):753–761. doi: 10.1111/j.1600-0625.2007.00597.x.
26. Alchorne MM, Da CP, Cestari S, et al. A multicenter, comparative, open-labelled, randomized study of tolerability and efficacy of methylprednisolone aceponate and mometasone furoate in children from 2 to 14 years of age suffering from atopic dermatitis. *Ped Mod*. 2003;39:275–280.
27. Петрова Г.А. *Наружная кортикостероидная терапия дерматозов*. — Н. Новгород: НГМА; 2000. — 135 с. [Petrova GA. *Naruzhnaya kortikosteroidnaya terapiya dermatozov*. N. Novgorod: NGMA; 2000. 135 p. (In Russ).]
28. Bieber T, Vick K, Folster-Holst R, et al. Efficacy and safety of methylprednisolone aceponate ointment 0.1% compared to tacrolimus 0.03% in children and adolescents with an acute flare of severe atopic dermatitis. *Allergy*. 2007;62(2):184–189. doi: 10.1111/j.1398-9995.2006.01269.x.
29. Niedner R, Zaumseil R-P. [Advantan® milk/cream/ointment in children with atop eczema and other dermatoses - an observational study in 558 children. (In German).] *Akt Dermatol*. 2004;30(6):200–203. doi: 10.1055/s-2004-814472.
30. Peserico A, Stadler G, Sebastian M, et al. Reduction of relapses of atopic dermatitis with methylprednisolone aceponate cream twice weekly in addition to maintenance treatment with emollient: a multicentre, randomized, double-blind, controlled study. *Br J Dermatol*. 2008;158(4):801–807. doi: 10.1111/j.1365-2133.2008.08436.x.
31. Simpson EL, Chalmers JR, Hanifin JM, et al. Emollient enhancement of the skin barrier from birth offers effective atop dermatitis prevention. *J Allergy Clin Immunol*. 2014;134(4):818–823. doi: 10.1016/j.jaci.2014.08.005.
32. Шупенько Н.М. *Применение топических глюкокортикостероидных гормонов в дерматологической практике* [интернет]. [Shupen'ko NM. *Primenenie topicheskikh glyukokortikosteroidnykh gormonov v dermatologicheskoi praktike*. (In Russ).] Доступно по: [http://www.vitapol.com.ua/user\\_files/pdfs/uzd\\_vk/871290699233169\\_07102009202427.pdf](http://www.vitapol.com.ua/user_files/pdfs/uzd_vk/871290699233169_07102009202427.pdf). Ссылка активна на 02.11.2017.